

Prélèvements de peau et de phanères à visée bactériologique

Recommandations générales :

Dans le cas des ulcérations, escarres, lésions nécrotiques, les écouvillonnages ne sont pas recommandés car ils reflètent la colonisation bactérienne souvent massive. Les biopsies de tissus profonds sont préférées.

Renseignements cliniques souhaitables :

- Aspect de la lésion.
- Site de la lésion.
- Terrain particulier : immunodépression, diabète, corticothérapie.
- Antibiothérapie récente ou en cours de traitement.
- Morsure.
- Suppuration secondaire à une manœuvre chirurgicale ou médicale.

Plaie superficielles, escarres, brûlures, morsures, inflammation cutanées, érysipèle.

Matériel utilisé :

- Désinfectant.
- Eau physiologique stérile.
- Ecouvillon E-swab avec milieu de transport Amies (bouchon rose clair).

Prélèvement :

- Nettoyer la plaie avec de l'eau physiologique stérile.
- Désinfecter le site de prélèvement avec un antiseptique et laisser sécher pour éliminer la flore de colonisation. Rincer à l'eau physiologique stérile pour éliminer l'excès d'antiseptique.
- Ecouvillonner la lésion.

Lésion inflammatoire

- Prélever éventuellement les gouttelettes de pus à l'écouvillon s'il s'agit d'une lésion inflammatoire.

Température et délai de conservation :

- Température de conservation : température ambiante (15°C-25°C) ou 2°C-8°C.
- Délai de conservation : 48 heures.

Prélèvements de peau et de phanères à visée mycologique

- Lésions des pieds : intertrigo de l'espace inter orteil, lésion de la plante des pieds.
- Lésions des mains : intertrigo de l'espace interdigital, lésion de la paume des mains.
- Lésions des plis : plis inguinocrural ou eczéma marginé de Hebra, plis interfessier, abdominaux, sous-mammaires.
- Lésions de type Herpes Circiné.

Matériel utilisé :

- Matériel stérile de préférence à usage unique : lame de gouge, curette, vaccinostyle, pinces à épiler, ciseaux.
- Ecouvillon E-swab avec milieu de transport Amies (bouchon rose clair).
- Flacon stérile type ECBU ou boîte de pétri stérile.

Fenêtre thérapeutique à respecter avant tout prélèvement :

- 1 mois pour les formes locales classiques
- 3 mois pour les solutions filmogènes ou les antifongiques per os

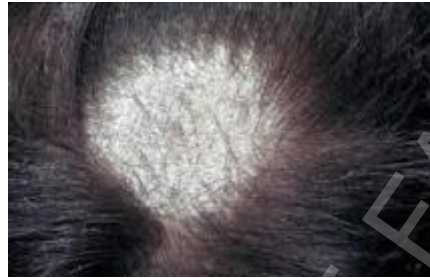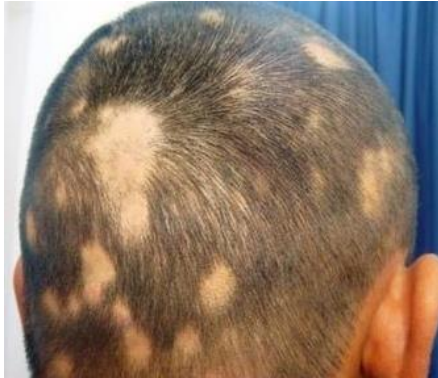Renseignements cliniques souhaitables :

- Aspect de la lésion
 - Durée d'évolution
 - Contact avec des animaux
 - Pathologie intercurrente (diabète, corticothérapie, immunodépression, obésité, pathologie vasculaire périphérique, psoriasis...)
- Métier à risque (pâtissier, agent d'entretien, métier avec port de chaussure de sécurité)
- Loisir à risque (piscine, salle de sport, vestiaire...)
- Voyage récent en zone tropicale.
- Antifongique en cours de traitement

Prélèvement

- Désinfecter le site de prélèvement avec un antiseptique et laisser sécher pour éliminer la flore de colonisation.
- Repérer les lésions récentes et extensives.

Cheveux, Plaques d'alopecie , Teigne :

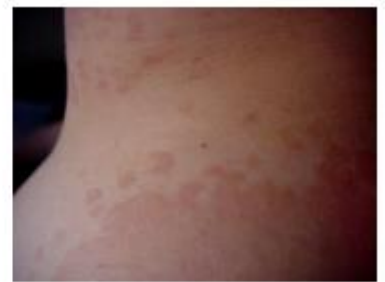
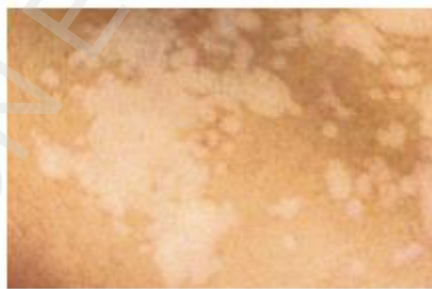
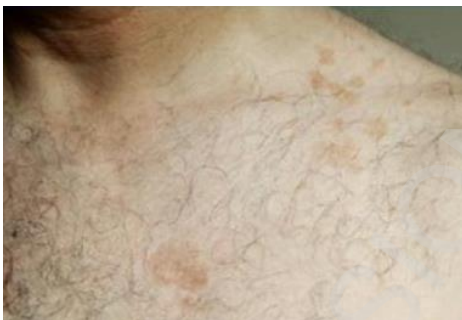- Prélever cheveux cassés au sein des plaques d'alopecie et en périphérie à l'aide d'une pince à épiler stérile à usage unique.
- Gratter la plaque d'alopecie avec une lame de gouge, curette ou vaccinostyle et recueillir les squames, croûtes, cheveux englués dans les squames.
- Si peu de squames, cheveux, ou poils sont recueillis, écouillonner en plus la zone avec un écouillon humidifié à l'eau stérile.

Folliculites ,sycosis, inflammation follicules pillosébacés :

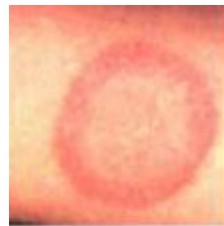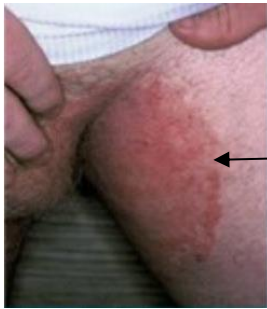- Prélever les poils à la pince à épiler et recueillir dans une boîte de pétri ou un flacon stérile.
- Ouvrir les pustules et appliquer un écouillon humidifié à l'eau stérile sur le follicule inflammatoire.

Pityriasis versicolor : Lésions hypo ou hyperpigmentées



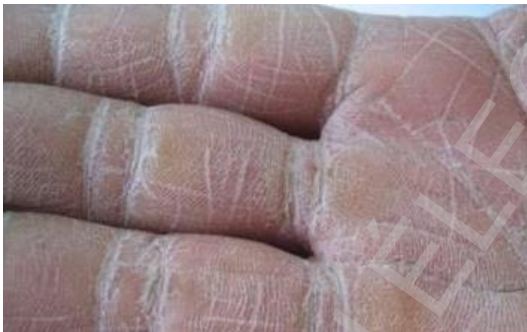- Gratter les lésions avec lame de gouge, curette ou vaccinostyle, recueillir les squames à l'aide d'un **scotch adhésif transparent** et le coller sur une lame porte objet.
- Ecouillonner en plus la zone grattée à l'aide d'un écouillon swab rose préalablement humidifié avec de l'eau stérile.

Lésion cutanée : herpes circiné, intertrigo (lésion des plis)



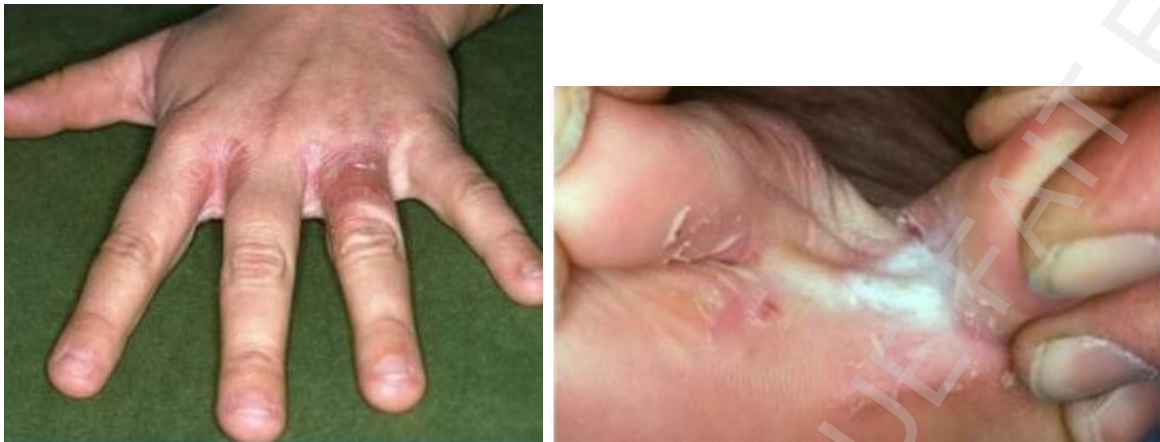- **Si les lésions sont sèches et squameuses** : Gratter les lésions en périphérie avec lame de gouge, curette ou vaccinostyle, recueillir les squames dans une boîte de pétri stérile ou un flacon stérile.
- **Si la lésion est peu squameuse, écouvillonner en plus** la zone grattée à l'aide d'un écouvillon swab rose préalablement humidifié avec de l'eau stérile.
- **Si la lésion est au fond d'un pli et suintante et macérée** : Ecouvillonner la zone à l'aide d'un écouvillon swab rose préalablement humidifié avec de l'eau stérile.

Lésions deplantes des mains ou des pieds



- **Si les lésions sont sèches et squameuses** : Gratter les lésions en périphérie avec lame de gouge, curette ou vaccinostyle, recueillir les squames dans une boîte de pétri stérile ou un flacon stérile.
- **Si la lésion est peu squameuse, écouvillonner en plus** la zone grattée à l'aide d'un écouvillon swab rose préalablement humidifié avec de l'eau stérile.

Atteintes inter digitales



- **Si les lésions sont sèches et squameuses** : Gratter les lésions avec lame de gouge, curette ou vaccinostyle, recueillir les squames dans une boîte de pétri stérile ou un flacon stérile.
- **Si les lésions sont suintantes et macérées** : Ecouillonner la zone à l'aide d'un écouvillon swab rose préalablement humidifié avec de l'eau stérile.

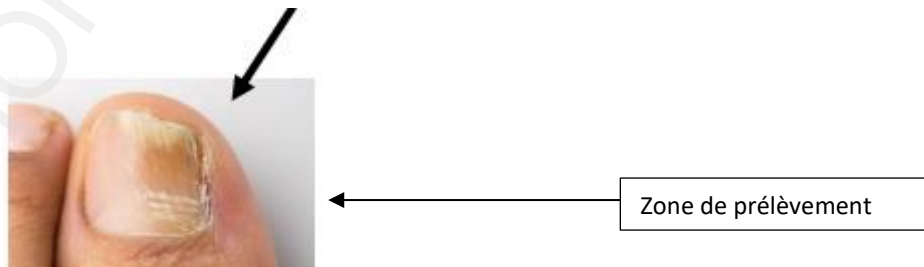
Ongle

Désinfecter l'ongle et le pied avec une ligette ou compresse alcool

Si plusieurs ongles sont atteints et les 2 pids, il n'est pas nécessaire de prélever tous les ongles.

Si plusieurs ongles sont prélevés, un seul examen mycologique doit être enregistré (une seule boîte)

Atteinte distale ou disto-latérale

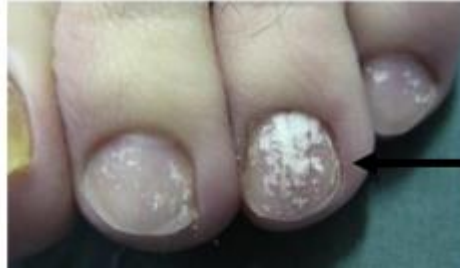

Le prélèvement est réalisé au niveau de la jonction zone saine – zone malade

- Eliminer la partie distale (bord libre de l'ongle) et prélever la tablette inférieure (partie sous l'ongle)

- Gratter la table inférieure de l'ongle à l'aide d'une lame de gouge, curette ou vaccinostyle afin de recueillir des fragments d'ongles (de préférence sous forme de débris très fins) dans le flacon stérile ou boîte de pétri stérile.

Atteinte proximale

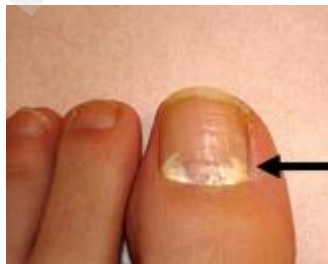

- Créer une brèche au niveau de la lésion à l'aide d'une lame de gouge
- Gratter l'ongle plus en profondeur à l'aide d'une lame de gouge, curette ou vaccinostyle afin de recueillir des fragments d'ongles (de préférence sous forme de débris très fins) dans le flacon stérile ou boîte de pétri stérile.

Atteintes totales

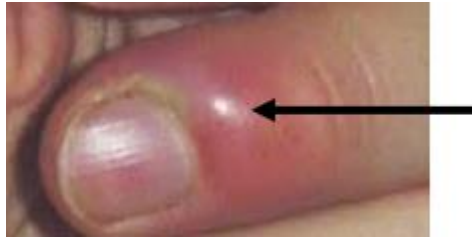- Créer une brèche au niveau de la lésion à l'aide d'une lame de gouge en évitant le bord libre de l'ongle,
- Gratter l'ongle en profondeur et gratter le dessus de l'ongle à l'aide d'une lame de gouge, curette ou vaccinostyle afin de recueillir des fragments d'ongles (de préférence sous forme de débris très fins) dans le flacon stérile ou boîte de pétri stérile.

Leuconychie superficielle : dépôts blanchâtres superficiels



- Gratter la surface de l'ongle au niveau de la lésion avec une lame de gouge et recueillir des fragments d'ongles (de préférence sous forme de débris très fins) dans le flacon stérile ou boîte de pétri stérile.

Périonyxis :



- Appuyer sur la lésion pour faire sourdre le pus que l'on prélève à l'écouvillon e-swab rose ou orange

Température et délai de conservation des prélèvements peau-phanères à visée mycologique

- Squames et cheveux : plusieurs jours à température ambiante.
- Ecouvillons stériles avec milieux de transport E-swab bouchon Rose : 48 heures à température ambiante (15°C-25°C) ou 2°C-8°C.

Prélèvement de peau et de phanères à visée parasitologique

Renseignements cliniques souhaitables :

- Voyage récent.
- Notion de contact avec un sujet infecté par la gale.

Recherche de sarcoptes de la gale

Matériel utilisé :

- Vaccinostyle, blood lancet ou aiguille de prélèvement.
- Gant.
- Boîte de Pétri

Prélèvement

Zones préférentielles : plis du poignet, interdigitaux, sous-mammaires, zone de grattage

Prélèvement au laboratoire.

- Désinfecter le site de prélèvement avec un antiseptique et laisser sécher pour éliminer la flore de colonisation.
- Port de gants obligatoire (contamination directe rapide).
- Gratter soigneusement avec un vaccinostyle ou une aiguille de prélèvement la couche cornée au niveau de la lésion.
- Recueillir dans la boîte de Pétri.
- Conservation à température ambiante ou +2-+8°C pendant 24h

Recherche de demodex folliculorum au niveau des cils ou des croutes palpébrales.

Matériel utilisé :

- Pince à épiler stérile à usage unique.
- Flacon stérile type ECBU ou boîte de pétri.

Recherche de leishmaniose cutanée

Renseignements cliniques souhaitables :

- Aspect de la lésion.
- Séjours en zone d'endémie leishmanienne
- Leishmaniose cutanée de l'ancien monde (Bassin méditerranéen, Moyen Orient, Inde).
- Leishmaniose cutanée et cutanéomuqueuse du nouveau monde (Amérique du Sud, Amérique centrale) ; pour la France (sud de la Loire).

Matériel utilisé :

- Vaccinostyle ou blood lancet.
- Lame porte objet.
- Pince.

Prélèvement :

- Prélèvement réalisé par le clinicien.
- Désinfecter le site de prélèvement.
- Avec la pince, soulever la croûte en évitant au maximum les saignements.
(en cas de saignements éponger avec une compresse).
- Gratter les bords et le fond de la lésion avec un vaccinostyle.
- Réaliser des frottis les plus minces possibles.

Lésion squameuse

Si plusieurs zones sont atteintes, chaque lésion doit être prélevée et ensemencée séparément.

- Gratter de préférence en périphérie de la lésion avec lame de gouge, curette ou vaccinostyle et recueillir les squames dans la boîte de pétri ou le flacon stérile.
- Si peu de squames peuvent être recueillies, écouvillonner en plus la zone grattée à l'aide d'un écouvillon stérile préalablement humidifié.